

### Objetivos del curso:

El objetivo del curso es conocer y manejar las distintas técnicas de imagen que se emplean en la patología del segmento posterior: aplicaciones, indicaciones, equipos y manejo práctico de los mismos.

- Imagen de fondo de ojo (color, filtros, AFG, ICGA)
- Ecografía ocular
- Tomografía de coherencia óptica (OCT)

### Metodología del curso:

Curso de carácter práctico en que se busca que los asistentes manejen todas las técnicas de imagen empleadas en la patología del fondo de ojo. Las prácticas se realizarán en grupos reducidos de 5 alumnos para facilitar el uso de los equipos. Todos los alumnos deberán realizar una serie de prácticas mínimas para superar el curso.

**Dirigido a:** Residentes de oftalmología (con prioridad R2, R3)

**Organiza:** Hospital Universitario Fundación Alcorcón.

Director del curso: *Dr. P.Gili. Unidad de Oftalmología*

**Lugar:** Hospital Universitario Fundación Alcorcón.

C/ Budapest 1. Alcorcón. 28922 Madrid

- Parte teórica: Aula 2. 1ª planta

- Parte práctica: Consultas de Oftalmología 2ª planta.

**Fecha:** Viernes 24 y sábado 25 de enero de 2025

### Profesores:

*Dr. Pablo Gili Manzanaro. Hospital Universitario Fundación Alcorcón. Madrid.*

*Dra. Belén Alemany Benayas. Hospital Universitario Fundación Alcorcón. Madrid.*

*Dr. Óscar Febrero. Hospital Universitario Fundación Alcorcón. Madrid.*

*Dr. Jorge Pastor Landáburu. Hospital Universitario Fundación Alcorcón. Madrid.*

*Josefa Aguado Martín. Hospital Universitario Fundación Alcorcón. Madrid.*

**Inscripciones:** Inscripción limitado a 20 asistentes

Contactar con delegados de BAYER y ROCHE

Para más información: Pablo Gili. Email: [pablogili64@gmail.com](mailto:pablogili64@gmail.com)

### Patrocinadores



### Colaborador



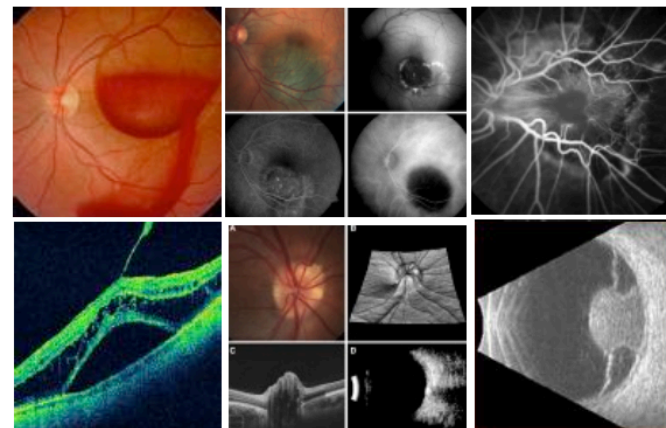
Secretaría Técnica: Mundi congres, S.L.C/ Iturbe, 5-3º B. 28208. Madrid. Telf. 914116996. Fax 915572175

[mundicongres@mundicongres.com](mailto:mundicongres@mundicongres.com) [www.mundicongres.com](http://www.mundicongres.com)

# VII Curso práctico Actualización en técnicas de imagen en oftalmología

(2ª parte)

Imagen de fondo de ojo



Alcorcón, 24 y 25 de enero de 2025

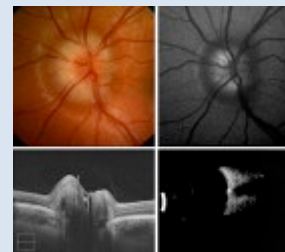
## Actualización técnicas de imagen en oftalmología (2ª parte)

Lugar	Tema	Docente	Horario
<b>IMAGEN DE FONDO DE OJO: viernes 24 de enero de 2025</b>			
<i>Aula 2: parte teórica</i>	Imagen con cámara de fondo	<i>Dr. Landaburu Dr. P. Gili</i>	15:30 -17:30
<i>Descanso</i>			17:30 - 18:00
<i>Aula 2: parte teórica</i>	Tomografía de coherencia óptica	<i>Dra. Alemany</i>	18:00 - 19:00
	Ecografía ocular	<i>Dr. Febrero</i>	19:00 - 20:00
	Casos clínicos prácticos	<i>Dr. P. Gili</i>	20:00 – 21:00

Lugar	Tema	Docente	Horario
<b>IMAGEN DE FONDO DE OJO: sábado 25 de enero de 2025</b>			
<i>Consultas oftalmología: parte práctica</i>	Cámara fondo midriática (2h) Cámara portátil Cámara de campo amplio Ecografía ocular OCT y Angio-OCT	<i>Dr. Gili Dr. Landaburu Dra. Alemany Dr. Febrero J. Aguado</i>	9:00 - 11:00
<i>Descanso</i>			11:00 - 11:30
<i>Consultas oftalmología: parte práctica</i>	Cámara fondo midriática (3h) Cámara portátil Cámara de campo amplio Ecografía ocular OCT y Angio-OCT	<i>Dr. Gili Dr. Landaburu Dra. Alemany Dr. Febrero J. Aguado</i>	11:30 - 14:30

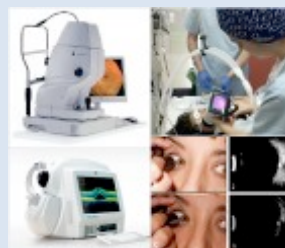## Contenidos

### Imagen de fondo de ojo (teoría)



- Exploración y fotografía segmento posterior: equipo, técnicas y aplicaciones
- Imágenes de patología del fondo de ojo: lámpara de hendidura y lentes, cámara de fondo (retinografía color, fotografía monocromática con filtros, autofluorescencia de fondo de ojo, angiografía fluoresceínica, angiografía con verde indocianina, imagen 3D), tomografía de coherencia óptica, ecografía ocular.

### Imagen de fondo de ojo (práctica)



- Diagnóstico por imagen en patología del segmento posterior: casos clínicos
- Prácticas con equipos de imagen:
  - Cámara de fondo Zeiss FF450 IR plus
  - Cámara campo amplio Clarus 700
  - Cámara portátil Visuscoat
  - Cirrus OCT HD 5000
  - Ecógrafo Accutome B-scan